· 经验交流 ·

肉芽肿性乳腺炎 18 例诊治体会

刘英　姚栋　马忠良　范宇涛

肉芽肿性乳腺炎是一种以肉芽肿为主要病理特征的乳腺慢性炎症,过去发病率不高,随着临床和病理医师对其观察、研究增多,病例报道也不断增加。目前,对本病没有明确的诊断和治疗标准。本病病灶常常迁延不愈,甚至发生乳房溃烂,过去以手术切除乳房为主要治疗手段,给患者造成极大的生理及心理负担。山西省大同市第一人民医院乳腺科于 2006 年 10 月至 2009 年 10 月期间共收治肉芽肿性乳腺炎 18 例,疗效满意,现报告如下。

1　临床资料

1.1　一般资料

本组 18 例患者均为女性,年龄 24 ~ 33 岁,于产后 0.5 ~ 5 年发病(中位时间为 2.4 年);病史为 2 ~ 8 个月(中位时间为 4.6 个月);病变位于乳晕线 2 cm(图 1)以外 16 例,乳晕旁 2 例;单侧乳房病变 16 例,双侧乳房病变 2 例;单一象限病变 5 例,多象限病变 13 例,其中全乳病变 5 例。外院首诊 12 例,全部行脓肿切开引流;本院首诊 6 例,先行保守治疗后再行手术治疗。一个象限内有一个破溃口者 5 例;一个象限内有 2 个以上破溃口者 10 例;仅表现为肿块而无破溃者 3 例。其中,破溃口与瘢痕混合呈"井"分布(图 2)全乳者 4 例。肿块<3 cm 3 例,3 ~ 5 cm 8 例,> 5 cm 7 例。

◯:肿块始发部位　◌:新病灶

图 1　治疗过程中出现新病灶

DOI:10.3877/cma.j.issn.1674-0807.2013.01.017

作者单位:037004　山西 大同,大同市第一人民医院乳腺科(刘英、姚栋、马忠良),检验科(刘英);037008　山西 大同,大同大学医学院外科教研室(范宇涛)

通信作者:姚栋,E-mail:61734191@qq.com

图 2　疾病后期病灶变成"井"字形瘢痕

1.2　临床症状与体征

临床表现为乳房疼痛,硬肿,病灶突然增大并破溃,脓液较少,破溃口迁延不愈。初期肿物距乳晕>2 cm 者 16 例;肿块质硬,边界不清,活动差,无波动感;通常不伴有发热等症状。

1.3　诊断方法

1.3.1　乳腺超声:11 例行乳腺超声检查,提示可见数目不等的散在多形态小液腔内有不规则强回声反射,压之有流动感,有流沙样回声。7 例因有多处切口且分泌物多,放弃超声检查。

1.3.2　细菌培养:对未破溃者的病灶行细针穿刺抽吸物细菌培养,对破溃者则采集分泌物行细菌培养(法国梅里埃公司,API coryne 板条)。9 例培养出棒状杆菌,8 例无细菌生长,1 例为表皮葡萄球菌生长。抽吸物量均少,7 例为果酱样液,8 例为灰黄色液,3 例无分泌物。

1.3.3　病理检查:用 18 号空芯针穿刺活检,结果均为炎性改变,抗酸染色未见结核杆菌。术后病理诊断:肉芽肿性乳腺炎(图 3)。

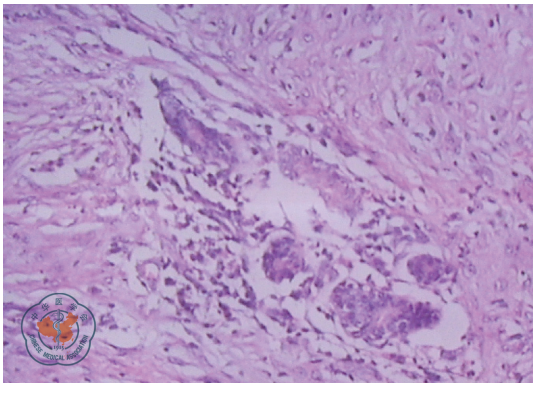

图 3　肉芽肿性乳腺炎的组织细胞学检查(HE 染色　×100)

1.4 治疗及效果

首先用头孢类、喹诺酮类、甲硝唑类等抗生素联合治疗 7 ~ 10 d,同时,每日应用地塞米松 10 mg,外用 50% 硫酸镁湿敷,再根据检查结果决定手术方案及时机。

药物治疗后,3 例肿块<3 cm 的患者炎症明显消退,未行手术;5 例肿块 3 ~ 5 cm 的患者乳腺红肿消退,疼痛消失,肿块明显缩小,行乳腺区段切除术;4 例肿块>5 cm 的患者,因入院时炎症已波及全乳或药物治疗期间继续发展,遂行全乳切除术;其余患者乳腺红肿消退,疼痛缓解,肿块缩小不明显,行象限切除术。术后随访 25 个月无一例复发。

2 讨论

肉芽肿性炎症,又称乳腺肉芽肿,它以乳腺小叶为中心,故叫肉芽肿性小叶性乳腺炎。1972 年 Kessler 和 wolloch[1] 首先报道,病名得到多数学者的认可。以前有学者称之为特发性肉芽肿性乳腺炎、乳腺肉芽肿或肉芽肿性小叶炎,其特征为乳腺非干酪样肉芽肿和局限在乳腺小叶间的微小脓肿[2],占需手术治疗的乳腺疾病的 0.025% ~ 3%[3]。病变早期易与乳腺癌、乳腺炎混淆,所以,最后诊断还要依靠病理诊断。

本病好发于生育年龄,已婚、年轻经产妇女经常受累,非由细菌感染引起[4]。有学者认为本病与患者服用避孕药有关[5],而 Brown 和 Tang[6] 认为是乳汁淤积引起的超敏反应。本病可能是自身免疫性疾病[7],除乳晕外的乳腺部位均可发生,可以表现为质硬肿块而常常不易与乳腺癌区别,也可表现为多发的或复发的脓肿,有些肉芽肿性乳腺炎患者的肿块触诊较柔软且疼痛明显。本病临床上常与浆细胞性乳腺炎、乳腺结核、乳腺癌相混淆,易误诊误治。因此,要确诊必须依靠病理检查。本病的病理特点为:病变以乳腺小叶为中心,呈多灶性分布。一般局限在小叶内,病变小叶的末梢导管或腺泡大部分消失。病变呈结节状,多个散在,大小不等,主要由上皮样细胞、多核巨细胞、淋巴细胞及嗜中性白细胞构成。在病变中部常见嗜中性白细胞灶——微脓肿,偶见小灶性坏死(图 3),但无干酪样坏死,抗酸染色不见结核杆菌,无明显的泡沫细胞及扩张的导管。细胞学检查可见嗜中性粒细胞、淋巴细胞、郎罕巨细胞等[8]。

肉芽肿性乳腺炎自行破溃或针刺抽吸时有少量的脓液排出,穿刺部位不易愈合且穿刺点周围常出现新的破溃口,最终弥散至整个乳房。脓液常可培养出棒状杆菌。本组 9 例培养出棒状杆菌(9/18)。文献报道 12 例女性肉芽肿性乳腺炎患者中有 9 例培养出棒状杆菌[9],最常见的是 kroppenstedtii 棒状杆菌,其次是 amycolatum 棒状杆菌和 tuberculostearicum 棒状杆菌。在肉芽肿性乳腺癌的组织切片中可寻找到了棒状杆菌。如果这些微生物是引起该疾病的原因,用特异性抗生素应该是有效的方法。

乳腺炎症多发于产后哺乳期,以初产妇多见,乳晕和乳头区域可见边界不清的肿块样增厚区,可触及结节,皮肤水肿;乳腺癌,特别是炎性乳腺癌初期以皮肤增厚、红肿为主要症状,或伴有疼痛,皮肤呈橘皮样变;浆细胞性乳腺炎多好发于经产妇绝经前,其发病原因可能与乳头内陷、乳房外伤、哺乳障碍、乳腺回缩障碍等有关,病变起始于乳晕区的大导管,逐渐发展成为乳晕周围脓肿。肉芽肿性乳腺炎发生于已婚的经产妇女,最先发生的部位远离乳晕区,突然增大,可在不同位置出现破溃,且不愈合。本组发病最早于产后半年,多象限病灶 13 例(72%,13/18)与一般乳腺炎症有很大差别。

因此,如果在非哺乳期发现远离乳晕区的乳腺炎症或脓肿,要想到肉芽肿性乳腺炎。应避免单纯的脓肿切开引流,因为肉芽肿性乳腺炎通常会有数个微小脓肿并存,脓肿切开引流只有一个切口,不能充分引流而需多次切开引流,从而引起持续性的创口溢液,导致创口难以愈合。初期,本科因对肉芽肿性乳腺炎缺乏认识,也行切开引流术,但往往导致切口边缘再出现破溃且效果不满意。后期,本科对可能为肉芽肿性乳腺炎的病例采取超声引导下多点穿刺抽吸,均可抽出脓液,也未见继发破溃,治疗效果满意。

应用抗生素是乳腺炎治疗必不可少的手段。如果此类微生物是引起该疾病的原因,用特异性抗生素根除棒状杆菌是有效的方法,而此类微生物常对青霉素或头孢类敏感。近年来,应用糖皮质激素治疗肉芽肿性乳腺炎获得了一定效果[10]。本组应用此药物后,3 例治愈,5 例好转。在本组患者中,治愈的 3 例均为<3 cm 肿块,3 ~ 5 cm 肿块部分有效,肿块超过 5 cm 且有脓性分泌物者,基本无效。文献报道该疾病有明显的自限性[11],有部分患者最终可不治而愈。笔者对此没有研究,因此对能否自愈不能肯定。

总之,肉芽肿性乳腺炎是以乳腺小叶为中心的自身免疫性疾病,发生于年轻的已婚、经产、非哺乳期妇女,表现为远离乳晕周围突发的红肿、疼痛为主要症状的病变。其炎性表现明显但无发热,针刺抽吸时有少量脓液,治疗效果取决于是否及时就诊和正规治疗,确诊后应用抗生素及糖皮质激素,早期病变可取得满意疗效;目前还没有最佳治疗方法,手术是主要的治疗手段[12],药物治疗只是为手术创造条件;保守治疗效果不佳时,应尽快行区段切除术,可缩短治疗时间、缩小手术范围;应该避免因惧怕手术而盲目继续使用抗生素及糖皮质激素,以免失去最佳手术时机,增加患者痛苦,影响手术效果。

【关键词】 乳腺炎;乳腺脓肿;诊断;治疗

【中图法分类号】 R655 **【文献标志码】** B

参考文献

[1] Kessler E, Wolloch Y. Granulomatous mastitis: a lesion clinically simulating carcinoma[J]. Am J Clin Pathol, 1972, 58(6):642-646.

[2] Howell JD, Barker F, Gazet JC. Granulomatous lobular mastitis: report of a further tow cases and a comprehensive literature review[J]. Breast,1994,3(1):119.

[3] 张东伟,杨学伟,杨维良,等.51 例肉芽肿性乳腺炎的诊治分析[J].中华普通外科杂志,2009,24(8):676-677.

[4] 李树玲.乳腺肿瘤学[M].北京:科学技术文献出版社,2000:127.

[5] 牛昀.乳腺肿瘤病理诊断学[M].天津:天津科学技术出版社,2006:59.

[6] Brown KL, Tang PH. Postlactational tumoral granulomatous mastitis; alocalized immune phenomenon[J]. Am J Surg, 1979,138(2):326-329.

[7] Singletary SE, Robb GL, Hortobagyi GN. Advanced therapy of breast disease[M]. Ontario:B. C. Decker,Inc. ,2004:10.

[8] 孔令伟,马祥军,高海风.浆细胞性乳腺炎与肉芽肿性乳腺炎的鉴别和诊治[J/CD].中华乳腺病杂志:电子版,2008,2(1):56-57.

[9] Paviour S, Musaad S, Roberts S, et al. Corynebacterium species isolated from patients with mastitis[J]. Clin Infect Dis,2002, 35(11): 1434-1440.

[10] 郭巨江,廖洪叶,朱瞻林,等.地塞米松在肉芽肿性乳腺炎诊治中的应用[J].海峡药学,2010,22(1):139-140.

[11] 孙建伟,贾玲,刘春生,等.肉芽肿性乳腺炎的诊治分析[J].中华内分泌外科杂志,2011,5(3):207-208.

[12] 杨剑敏,王颀,张安泰,等.导管周围乳腺炎与肉芽肿性乳腺炎的临床鉴别与处理[J/CD].中华乳腺病杂志:电子版,2011,5(3):306-312.

(收稿日期:2011-10-08)

(本文编辑:罗承丽)

刘英,姚栋,马忠良,等.肉芽肿性乳腺炎 18 例诊治体会[J/CD].中华乳腺病杂志:电子版,2013,7(1):61-63.