· 论著 ·

100 例非哺乳期乳腺炎的外科治疗

黄汉源 孙强 王学晶 黄鹂 孙磊 宋庆珍 史鲁云 高国伟

【摘要】 **目的** 探讨并总结非哺乳期乳腺炎的外科手术方法。**方法** 回顾性分析 2011 年 10 月至 2012 年 10 月在北京天宜乳腺医院和北京朝阳区妇幼保健院接受手术治疗的 100 例非哺乳期乳腺炎患者的临床资料,并结合文献进行讨论。**结果** 本组 100 例患者经手术治疗均获临床治愈,其中 12 例行瘘管切除术,40 例行病灶区段切除术,47 例行病灶切除+"随意皮瓣"转移术,1 例行单纯乳房切除术。全组病例随访 1 个月至 1 年,中位随访时间为 6.5 个月,复发 2 例(2%,2/100),经 2 次手术切除复发病灶后皆愈合良好。**结论** 手术是治疗非哺乳期乳腺炎的有效手段。手术的关键在于彻底清除炎性病灶。术中应用"随意皮瓣"转移技术能够达到较好的美容效果,是一种可以试用于非哺乳期乳腺炎的技术。

【关键词】 乳腺炎;外科手术

【中图法分类号】 R655.8 【文献标志码】 A

Surgical treatment of non-lactational mastitis: 100 cases

HUANG Han-yuan, SUN Qiang, WANG Xue-jing, HUANG Li, SUN Lei, SONG Qing-zhen, SHI Lu-yun, GAO Guo-wei. *Department of Breast Surgery, Peking Union Medical College Hospital, Beijing 100032, China*

Corresponding author: SUN Qiang, Email: sunqiangpumc@163.com

【**Abstract**】 **Objective** To explore the surgical treatment of non-lactational mastitis. **Methods** We retrospectively analyzed 100 non-lactational mastitis patients receiving surgery in Beijing Tianyi Breast Hospital and Beijing Chaoyang District Maternal and Child Health Hospital and reviewed relevant literature. **Results** All the patient were recovered after surgical treatment without complications, among which 12 cases underwent fistulectomy, 40 cases underwent segmental mastectomy, 47 cases underwent segmental mastectomy plus random pattern skin flap reconstruction, and 1 case underwent mastectomy. The patients were followed up for 1-12 months, median 6.5 months. Two patients had recurrences (2%, 2/100), who were treated with surgical resection of recurred lesions and recovered well. **Conclusions** Surgery is effective for non-lactational mastitis. The key point for the operation lies in radical debridement of inflammatory lesions. Furthermore, the reconstruction with random pattern skin flap can achieve better cosmetic effect and have potential application in treatment of non-lactational mastitis.

【**Key words**】 mastitis; surgery

非哺乳期乳腺炎是区别于哺乳期急性乳腺炎的一类特殊的慢性乳腺炎性疾病。其病理特征性改变为病灶部位可见大量浆细胞浸润,故临床上常统称为浆细胞性乳腺炎(plasma cell mastitis)。这种慢性炎症病因不明且通常没有红肿热痛等急性炎症表现。临床上如果按照一般处理炎症的方法,包括抗菌药物的应用、局部手术切开引流等,常难以取得满意效果,病程迁延不愈。本病的治疗是目前乳腺外科的一大难题。笔者对 100 例非哺乳期乳腺炎患者施行了外科手术治疗,取得了满意效果,现报告如下。

1 资料和方法

1.1 一般资料

收集 2011 年 10 月至 2012 年 10 月在北京天宜乳腺医院和北京朝阳区妇幼保健院实施手术的 100 例非哺乳期乳腺炎患者的临床及随访资料。患者均经病理证实为非哺乳期乳腺炎,发病年龄

DOI: 10.3877/cma.j.issn.1674-0807.2013.03.010

作者单位:100032 北京,北京协和医院乳腺外科(黄汉源、孙强、王学晶);100143 北京,北京天宜乳腺医院(黄鹂、孙磊);100026 北京,北京朝阳区妇幼保健院(宋庆珍、史鲁云、高国伟)

通信作者:孙强,Email: sunqiangpumc@163.com

为 20 ~ 55 岁,中位年龄为 33 岁,其中 2 例为男性,皆为导管瘘病例。在本组患者中,年龄为 20 ~ 30 岁者 27 例,31 ~ 40 岁者 64 例,41 ~ 50 岁者 8 例,大于 50 岁者 1 例;病程(从发病至到医院就诊的时间)<1 个月者 15 例(15%),1 ~ 3 个月者 38 例(38%),4 ~ 6 个月者 26 例(26%),7 ~ 12 个月者 9 例(9%), 12 个月以上者 12 例(12%);乳腺导管瘘(mammary duct fistula) 14 例,乳腺导管扩张症(mammary duct estasia)18 例,特发性肉芽肿性小叶乳腺炎 68 例。

1.2　临床表现

1.2.1　乳腺导管瘘:此类患者典型表现为乳晕下及乳晕周围脓肿形成,脓肿自行破溃或外科切开引流后形成慢性瘘管。瘘口可暂时愈合,但是一段时间后瘘管内容物堆积引起炎症再次发作。乳腺内无明显包块,于乳晕及周围区域见反复出现的瘘口。

1.2.2　乳腺导管扩张症:临床上典型表现为乳腺组织内边界欠清晰的肿块。肿块内为多发性大小不等的脓肿,扩张的导管内充满脂质样内容物,晚期窦道形成,破溃后亦形成瘘口并经久不愈。

1.2.3　特发性肉芽肿性小叶乳腺炎:临床表现为患者乳房反复出现脓肿、肿块并伴有窦道形成。病理显示病变以小叶为中心呈多灶性分布,小叶内见多种炎细胞浸润。乳腺内有大量小脓肿形成并伴有大量肉芽肿。

本组患者中,10 例(10%,10/100)出现发热,3 例(3%,3/100)体温>38 ℃,3 例(3%,3/100)白细胞总数升高,17 例(17%,17/100)Hb 降低。

1.3　诊断及鉴别诊断

本组患者的诊断均结合典型病史、体检及影像学检查[1]:(1)以乳腺肿块为首发症状,肿块增大迅速;(2)多数没有急性炎症症状;(3)按照一般炎症处理如切开引流、抗生素的应用难以见效,肿块及瘘口破溃反复发作;(4)超声检查常可见多发脓腔及窦道。

本病有时需与乳腺肿瘤相鉴别,尤其是以乳腺肿块为主要表现、皮肤完整无窦道形成以及皮肤破溃的患者。多数患者可根据病史诊断。MRI 扫描有助于与恶性肿瘤鉴别(恶性肿瘤多为实性包块且 MRI 图像常可见内部有穿支血管)。

1.4　治疗

外科手术是治疗非哺乳期乳腺炎的最有效的手段,包括脓肿切开引流、瘘管切除和病灶清除术等。根据本组患者的具体情况选择相应的手术方式。

1.4.1　切开引流:适用于有较大脓肿形成的患者。切开引流不能彻底根治本病,但是其可作为为一期手术,为二期彻底清除病灶创造条件。笔者的经验是,当脓肿浅表、较大、合并急性细菌感染或已出现皮肤破溃时,应先行切开引流,待肿块缩小、局部情况改善后再做彻底清创手术,可获得较佳效果。

1.4.2　瘘管切除(图 1):适用于确诊乳腺导管瘘者。此类患者多无较大的乳腺肿块和脓肿,但是可根据体表触诊或影像学检查明确瘘管位置及走行。此时应彻底切除瘘管,关键步骤在于务必根据瘘管走行将乳头劈开,清除乳头内病灶,方可有效治愈,减少复发。

1.4.3　肿块切除(病灶清除术):适用于有明显乳腺肿块及脓肿切开引流后病灶较为局限的患者。手术成功的关键是彻底切除病灶。

手术方法有两种:第 1 种是乳腺区段切除术,切缘可对合者,将切口呈“T”字形缝合口(图 2)。此种术式适合病灶小于 1/3 乳腺体积或不超过一个象限者。第 2 种术式是彻底切除病灶+“随意皮瓣”转移术(图 3),适合病灶超过 1/3 乳腺体积,特别是超过 1/2 乳腺体积者。这类患者的病

a: 术前,右乳乳晕区可见瘘口;b: 术中找到并切除窦道,同时劈开乳头,清除乳头内病灶;c:术后 1 个月效果

图 1　乳腺导管瘘切除术

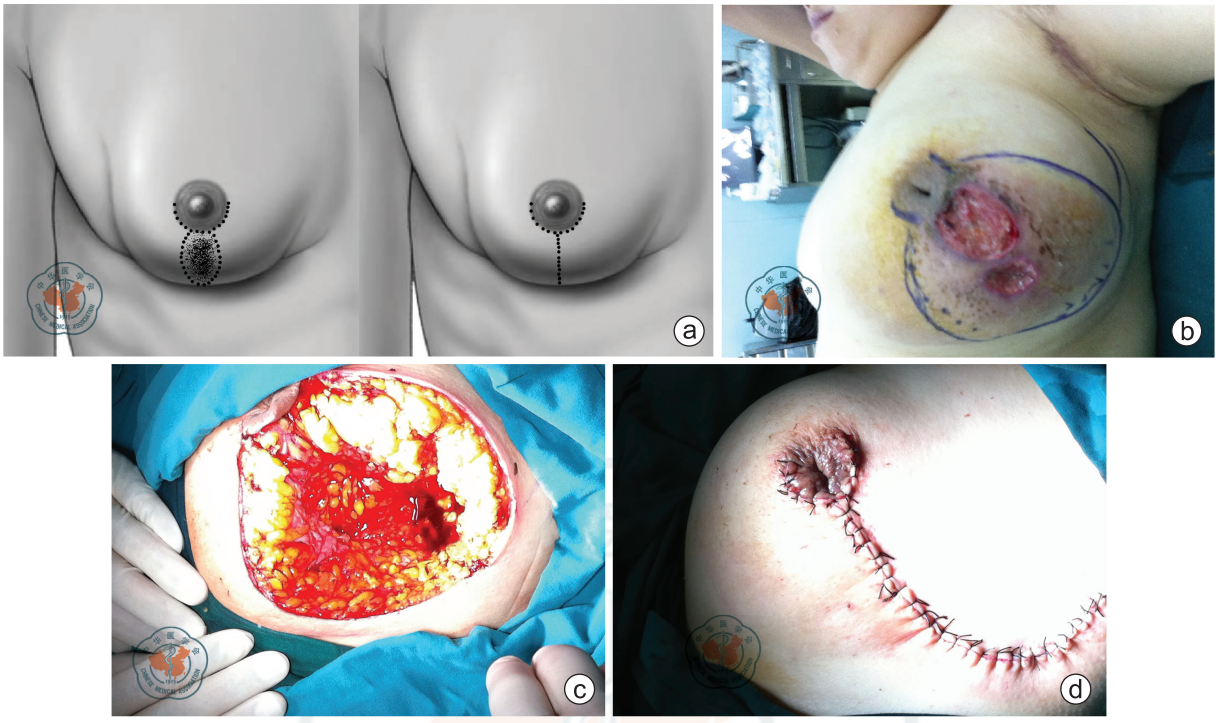

a:“T”字形缝合口示意图;b: 术前设计“T”字形切口;c: 彻底切除病灶;d:“T”字形缝合切口

图 2 乳腺区段切除术

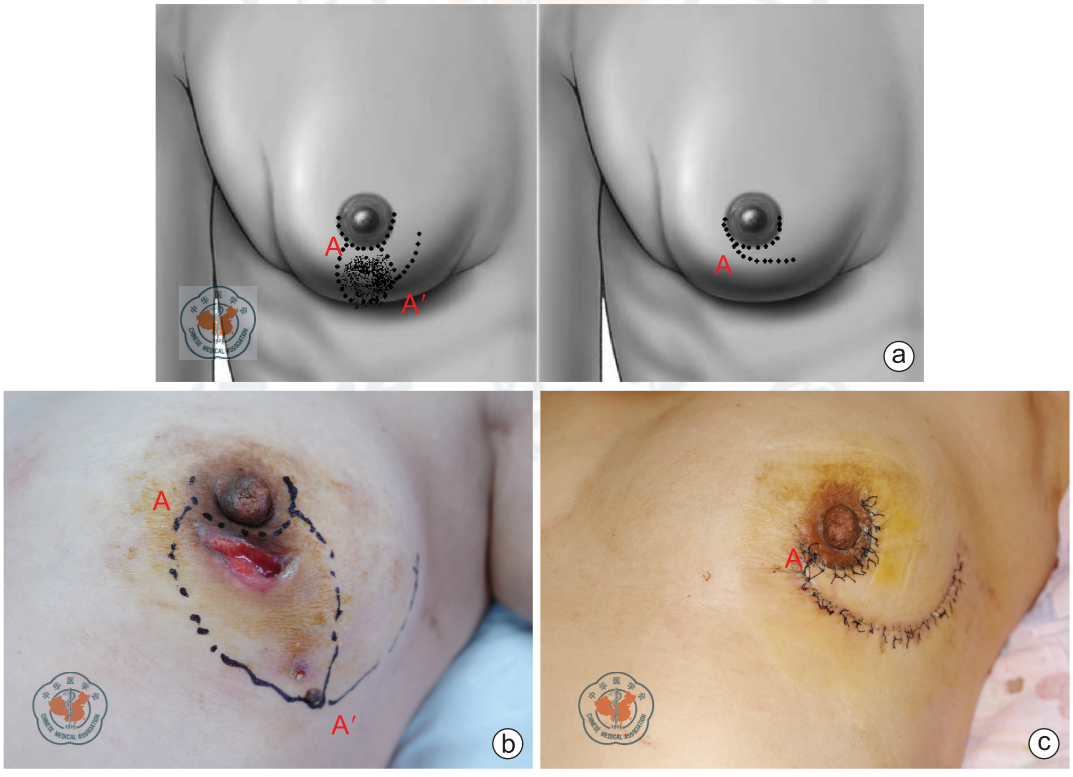

a:“随意皮瓣”设计示意图(A 和 A′为皮瓣缝合时的对和点);b:病灶范围较大者,术前皮瓣设计;c:皮瓣转移缝合后的效果

图 3 彻底切除病灶+“随意皮瓣”转移术

灶被彻底清除后腺体及皮肤缺损均很大,切缘无法对合,此时应行“随意皮瓣”转移,填补残腔,消灭创口,达到既彻底清除病灶又使乳房具有较好外形的目的。

2　结果

在本组患者中,仅 1 例因病灶累及全乳行单纯乳房切除术(保留乳头乳晕)(图 4),12 例行瘘管切除手术,40 例行乳腺区段切除术,47 例行病灶彻底切除+“随意皮瓣”转移术。本组无仅行单纯切开引流术的患者。12 例行瘘管切除的患者,其切口不缝合,换药 2 ~3 周后伤口完全愈合;而在区段切除一期缝合(“T”字形切口)者和区段切除+“随意皮瓣”转移者中,有 5 例切口处发生线头反应或脂肪坏死,均经清创换药后二期愈合,其余病例全部一期愈合。31 例取脓液行细菌培养,10 例培养出细菌。本组患者一期愈合率为 95%(95/100)。全组病例的随访时间为 1 个月至 1 年,中位随访时间为 6.5 个月,发生复发者共 2 例(2%,2/100),经 2 次手术切除复发病灶后皆愈合良好。

图 4　保留乳头乳晕的全乳切除术后 1 个月效果

3　讨论

非哺乳期乳腺炎是一种慢性乳腺良性炎性病变,是目前乳腺外科的难题之一。本病的病因及发病机制尚不清楚,常规治疗方法效果不佳,目前尚无统一有效的治疗方案。多数学者认为本病与自身免疫相关[2-3]。按照一般炎症行常规治疗,包括广谱抗生素的应用均收效甚微,其他药物如抗结核药物、激素及免疫抑制剂治疗尚处于探索阶段[4-8]。中医中药治疗,对部分病例有一定效果,但是一般治疗周期较长,病情较重者仍需手术治疗[9]。

非哺乳期乳腺炎不具有一般急性炎症的临床表现。患者常以乳腺肿块为首发症状,多数患者肿块增大迅速,并出现轻微疼痛,此后出现皮肤破溃及瘘口,脓液流出后,肿块可有自行缩小,瘘口可自行愈合,易复发。在整个病程中,患者一般无发热或仅为低热。本组患者有 31 例取脓液做细菌培养,仅 10 例培养出细菌,结果与文献报道类似[3,10-12]。

本病治疗手段包括药物治疗和手术治疗。就目前的实际效果而言,手术仍是最为有效的治疗手段。但是,手术治疗仍存在很多难题。首先,浆细胞性乳腺炎病变常较为广泛,病灶往往累及至少一个象限,甚至达到 1/3 ~1/2 个乳房。目前常用的手术方式存在不足。切开引流术可缓解病情,为二期手术创造合适的手术条件,但是很少能直接治愈疾病。瘘管切除术适用范围较窄,如果瘘管切除不彻底或乳头内病灶未彻底清除,病灶则极易复发。小范围的病灶清除,常因清除不彻底,造成切口愈合困难及术后复发。其次,虽然大范围的病灶切除可以较为彻底地清除病灶,但手术会留下巨大创面(常有 1/3 ~1/2 个乳房缺损),如果勉强缝合,将严重破坏乳腺外形,术后美容效果极差。

基于上述原因,笔者在本病手术治疗方面进行了探索,运用整形外科技术缝合创面,获得了较好的美学效果。这一术式被称为“随意皮瓣”转移术,曾被个别文献报道过[13-14]。其关键在于运用整形外科皮瓣转移技术来修复创面。由于浆细胞性乳腺炎的病变位置多变,可以发生于乳房任意象限,甚至多个象限,术中皮瓣选择没有固定的规律可循,故称之为“随意皮瓣”转移术。在彻底清除较大病灶后,根据乳房大小、周边皮肤松紧度,临时决定辅助切口的走形方向,将皮瓣(包括部分腺体)转移至缺损创面,从而修复缺损,保证创口较佳愈合。笔者在应用此种术式时注意到这样一个问题:部分浆细胞性乳腺炎病灶常存在混合感染,创面污染严重,需清除的小脓肿很多,致使乳腺缺损很大,在这样的感染创面上去做一个大的辅助切口用于转移大皮瓣,术后发生严重感染导致手术失败的风险增大。总结本组病例,一期愈合率达 95%(95/100)。如何达到这一目的,笔者的经验是进行分期手术,各期手术方式和目的不同。对严重感染的病例,一期先行切开引流术,清除坏死的病灶组织及脓肿,一般创面换药 2 周后病灶缩小,渗出物减少,局部水肿消退。待创面相对干净时再做二期病灶清除手术。术中彻底切除病灶后,用 30% 碘伏溶液冲洗创面,重新铺无菌布巾,术者更换手套和手术器械,以尽量减少病灶残留可能性,然后再行皮瓣转移术。上述程序是手术获得成功必不可少的措施。行病灶切除+“随意皮瓣”转移的病例 3 周后拆线,痛苦少,

美容效果较好。

保证皮瓣转移手术成功的要点:(1)确保病灶被彻底切除,尽量减少病灶遗漏。笔者的经验是在手术前术者与超声科医师一起做超声检查定位,标出可疑病灶的部位和范围。(2)术中在切除病灶后仔细探查周边有无质硬结节存在,一旦发现结节则多为小脓肿和肉芽肿,应及时彻底切除。(3)彻底清除炎性病灶后,用 30% 碘伏溶液冲洗创面。(4)重新铺无菌布巾,术者换手套,更换手术器械。(5)留置引流管,负压吸引 4 ~ 5 d,在引流液少于 10 ml 时再拔管。(6)适当加压包扎。(7)适当使用抗生素。

对于病灶累及多个象限的严重病例,文献报道多行全乳房切除,致残率很高,严重影响乳房外观及患者的生活质量,因此,有学者主张全乳切除同时行一期乳房再造手术[13]。但是,由于切除的病灶为炎性病灶,切口存在无法一期愈合的可能性,并且手术创伤大、费用也高。故笔者的经验是:对此类患者应慎行一期乳房再造术,应考虑分期手术以提高手术成功率,减少致残率。本组 1 例患者病变累及全乳房,但大部分皮肤尚健康,术中行全乳腺体切除(环乳晕切口),保留乳头乳晕,术后外观呈“大柿饼”状(图 4),为二期做乳房再造术留下较好的解剖基础。

总之,外科手术是非哺乳期乳腺炎的有效治疗措施。手术的关键在于彻底清除炎性病灶。对于病灶范围广泛、组织缺损较大的病例,在术中应用“随意皮瓣”转移技术,既能够较好的保证病灶彻底清除、术后一期愈合,又能达到较好的美容效果,是一种可以试用于非哺乳期乳腺炎的技术。

参考文献

[1] 王嵩,马海峰,王夕富,等. 浆细胞性乳腺炎的多层螺旋 CT 诊断[J]. 中西医结合学报,2005,3(3):199-202.

[2] 张祥盛. 特发性肉芽肿性乳腺炎[J]. 诊断病理学杂志,1996,3(1):47-48.

[3] Kessler E, Wolloch Y. Granulomatous mastitis: a lesion clinically simulating carcinoma[J]. Am J Clin Pathol,1972,58(6):642-646.

[4] 王颀. 非哺乳期乳腺炎:一个乳腺外科难题[J/CD]. 中华乳腺病杂志:电子版,2012,2(6).

[5] Kok KY, Telisinghe PU. Granulomatous mastitis: presentation, treatment and outcome in 43 patients[J]. Surgeon, 2010,8(4):197-201.

[6] Patel RA, Strickland P, Sankara IR, et al. Idiopathic granulomatous mastitis: case reports and review of literature [J]. J Gen Intern Med,2010,25(3):270-273.

[7] Hugon-Rodin J, Plu-Bureau G, Hugol D, et al. Management of granulomatous mastitis: a series of 14 patients[J]. Gynecol Endocrinol,2012,28(11):921-924.

[8] Pereira FA, Mudgil AV, Macias ES, et al. Idiopathic granulomatous lobular mastitis[J]. Int J Dermatol,2012,51(2):142-151.

[9] 楼丽华. 温阳散结法治疗浆细胞性乳腺炎[J]. 浙江中医学院学报,1996,20(5):24.

[10] Tse GM, Poon CS, Ramachandram K, et al. Granulomatous mastitis: a clinicopathological review of 26 case[J]. Pathology, 2004,36(3):254-257.

[11] Boufettal H, Essodegui F, Noun M, et al. Idiopathic granulomatous mastitis: a report of twenty cases[J]. Diagn Interv Imaging, 2012,93(7/8):586-596.

[12] Kieffer P, Dukic R, Hueber M, et al. A young woman with granulomatous mastitis: a corynebacteria may be involved in the pathogenesis of these disease[J]. Rev Med Interne, 2006, 27(7):550-554.

[13] Hladik M, Schoeller T, Ensat F, et al. Idiopathic granulomatous mastitis: successful treatment by mastectomy and immediate breast reconstruction[J]. J Plast Reconstr Aesthet Surg, 2011, 64(12):1604-1607.

[14] Yau FM, Macadam SA, Kuusk U, et al. The surgical management of granulomatous mastitis[J]. Ann Plast Surg,2010,64(1):9-16.

(收稿日期:2012-11-20)

(本文编辑:罗承丽)

黄汉源,孙强,王学晶,等. 100 例非哺乳期乳腺炎的外科治疗[J/CD]. 中华乳腺病杂志:电子版,2013,7(3):197-201.